

第7回 CHSS Japan 学術集会

日時：2026年7月9日（木）18：00～20:00

場所：第2会場（TAKANAWA GATEWAY Convention Center 6階
Conference Hall B1）

形式：現地での完全対面式

会費：3,000円 ※右のQRコードから参加登録をお願い致します。

事前登録・決裁です。会場での対面受付は行っていません。

「システムの利用には総会の参加登録番号が必要になります。スマートフォン等で当日受付は可能です。」



『ファロー四徴症（右室流出路形成・肺動脈形成の工夫、UF 含む）』

司会：小田晋一郎先生（京都府立医科大学付属病院）

岡徳彦先生（自治医科大学とちぎ子ども医療センター）

M-001 ファロー四徴症に対する自己弁温存弁輪拡大術：手技の実際と中期成績
加藤 秀之（筑波大学心臓血管外科）

M-002 ファロー四徴症心内修復における Transannular patch(cusp augmentation 法)について
中西 啓介（順天堂大学心臓血管外科）

M-003 ファロー四徴症修復術における右心耳を用いた肺動脈弁再建
小谷 恭弘（岡山大学心臓血管外科）

M-004 ファロー四徴症に対する右心耳を用いた肺動脈弁再建の2症例
正木 直樹（岩手医科大学心臓血管外科）

M-005 狭小中心肺動脈を伴う TOF, MAPCA に対する段階的修復術
宮地 鑑（北里大学医学部心臓血管外科）

M-006 心室中隔欠損・肺動脈閉鎖・主要大動脈肺動脈側副血行路に対する Unifocalization
津村 早苗（大阪母子医療センター心臓血管外科）

（敬称略）

本研究会は小児心臓外科領域の基本手術手技における各施設間の討論を主体に運営いたします。時間の制約はありますが、活発な討議をお願いいたします。今回ご発表いただく演題の他に大変多くの演題をいただきました。いずれも拝聴したい内容ばかりでしたが、時間の関係で本研究会でのご発表は6演題とさせていただきます。演題をご提出いただきました皆さまにおかれましては改めてここにお礼を申し上げます。

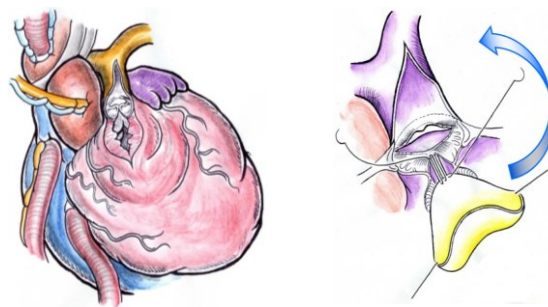
CHSS Japan
代表幹事 芳村直樹
代表幹事代理 坂本喜三郎
事務局長 鈴木孝明
学術委員会代表 笠原真悟
学術集会企画委員長 中西啓介

M-001 ファロー四徴症に対する自己弁温存弁輪拡大術:手技の実際と中期成績

筑波大学心臓血管外科

加藤秀之、山本隆平、平松祐司

【背景】ファロー四徴症術後の肺動脈弁逆流は遠隔期右心不全の要因となる。当院では適応症例に自己弁を温存し弁輪を拡大する Valve-sparing 術式を適応してきた。本ビデオではその手技を供覧する。【術式】①肺動脈弁交連を切開。②主肺動脈から前方弁尖の弁腹を切開し、下方は弁輪を越え右室を約 1-1.5cm 切開。③楔状に切開した前方弁尖に自己心膜を当て弁尖を拡大、頭側に翻転し主肺動脈切開部を補填。④右室切開部を ePTFE パッチで補填し、自己心膜との縫合線を新弁輪として形成する。【対象と結果】2010 年以降の連続 16 例。術後平均 60 ヶ月の観察で死亡なし。2 例で RVOT 筋肥厚への介入を要したが肺動脈弁への介入はなかった。最遠隔期 RVOT 平均圧較差は 26.2mmHg、PR は severe 1 例を含むが概ね許容範囲。経時的な弁輪の拡大(平均 Z-score -0.73)と RVEDVI の維持(平均 98.1 ml/m²)を認めた。【結論】本術式はある程度の PS、PR を残すものの、RVEDV を保ち弁輪の成長を促す有用な手技と考えられる。右室流出路狭窄などの課題を含め、手技の実際を報告する。



M-002 ファロー四徴症心内修復における Transannular patch(cusp augmentation 法)について

順天堂大学心臓血管外科

中西啓介

現在、右室流出路狭窄の強いファロー四徴症に対する右室流出路形成では、人工素材を縫い付けた弁付きパッチを使用した transannular patch 法が主流である。しかし、人工素材は劣化、非成長、石灰化などの問題があり、術後 20 年で再手術率 30~50% 以上と非常に高いことが問題となっている。我々は、transannular patch が必要な患者に対して、肺動脈弁 cusp augmentation technique に有茎自己心膜を使用することにより、これらの諸問題を解決できる可能性があると考えた。本術式を行った患者について供覧する。

症例は 7 ヶ月男児、診断はファロー四徴症の診断であった。手術は、人工心肺装置を使用し心停止下に VSD パッチ閉鎖及び右室流出路形成(有茎自己心膜パッチを用いた肺動脈弁形成)を施行してきた。切開した自己肺動脈弁尖を用いて cusp augmentation を行った後は、右室流出路から肺動脈にかけてゴアテックスを用いて被覆をしてきた。有茎自己心膜が右室とゴアテックスパッチに挟まれる部分は単結節縫合で吻合を行ってきた。現在術後 3 年が経過し肺動脈弁機能は良好で、肺動脈弁逆流は軽度、右室流出路狭窄も認められない。

今後の経過フォローアップが必要であるが、transannular patch が必要なファロー四徴症手術においてオプションになる可能性があると考え発表する。

M-003 ファロー四徴症修復術における右心耳を用いた肺動脈弁再建

岡山大学心臓血管外科

小谷 恭弘、門脇 幸子、小林 純子、黒子 洋介、笠原 真悟

症例は、1 歳男児。TOF の診断で修復術を施行した。修復時前の心臓エコー検査では、肺動脈弁輪径は 5.9mm で対正常比 62% であった。術中所見では肺動脈弁は二尖弁で、交連切開後も小さく温存は不可能と判断し、切除した。右心耳を用いて肺動脈弁を再建する方針とし、右心耳を切除、右心耳内の筋束を可能な限り切除した。右心耳は先端部を開きシリンダー状にし、ヘガールで正常径のサイズが通過するのを確認した。右心耳を肺動脈弁位に移植した後、右室流出路から主肺動脈は自己心膜で閉鎖した。術中の右室圧は 4 割で、肺動脈弁逆流は軽度であった。現在、術後 1 年半が経過し、再建した新肺動脈弁の可動性は良好であるが、中等度の逆流を認めている。本法の長期予後は不明であるが、自己組織を使用した弁再建術の一法として技術的考察も含め供覧する。

M-004 ファロー四徴症に対する右心耳を用いた肺動脈弁再建の2症例

岩手医科大学 心臓血管外科

正木 直樹、小泉 淳一、枝木 大治、小城 雅貴、赤沼 利奈、齋藤 大樹、塩屋 雅人、田林 東、金 一

ファロー四徴症の心内修復術において、狭小肺動脈弁輪などにより自己肺動脈弁の温存が困難な症例は一定数存在する。本邦では従来、このような症例に対して ePTFE などを用いた一弁付きパッチによる右室流出路再建が広く行われてきたが、人工材料の石灰化や成長性の欠如により、遠隔期に肺動脈弁逆流の進行や右室機能低下を来し、再手術率が高いことが知られている。近年、右心耳を用いた肺動脈弁再建を含む右室流出路再建が報告されており、自己組織主体で構成されることから成長性が期待される。

今回、右心耳を用いて右室流出路再建を施行した2症例を経験した。1例目は6か月、6kgで、前壁拡大に自己心膜を使用した。2例目は1歳4か月、11kgで、将来的な自己組織への置換および成長を期待し、シンフォリウムによる前壁拡大を行った。いずれも術直後に弁通過血流速度の上昇を認めたが経時的に改善し、肺動脈弁逆流も良好に制御されている(観察期間6か月、2か月)。

右心耳を用いた肺動脈弁再建の手術手技および術後経過について報告する。

M-005 狭小中心肺動脈を伴う TOF, MAPCA に対する段階的修復術

北里大学医学部心臓血管外科

宮地 鑑

初回手術:1ヶ月、2.9 kgの女児で、診断はファロー四徴症、肺動脈閉鎖、主要体肺側副血行、右大動脈弓。胸部3D-CTで動脈管から径2mm程度の細い中心肺動脈と下行大動脈からの左右各々2本、計4本のMAPCAが確認された。狭小中心肺動脈を成長させる方針で、左 modified Blalock-Taussig shunt(3.5mm) (“Melbourne shunt”)を施行した。

第2回手術:1歳、9.2 kgで、中心肺動脈が十分に成長、左右MAPCAを集合化の後、8mm ePTFE人工血管による右室—肺動脈導管を作製した。NO投与下で人工心肺からの離脱を試みたが、低酸素のため離脱できず、10mmリング付 ePTFE人工血管に導管を交換した。

第3回手術:2歳7ヶ月、体重12 kg。心カテーテル検査では、 $Q_p/Q_s=0.65$ 、 $PAI=161$ 、 $R_p=2.41$ で心内修復術の適応ありと判断された。右室切開よりVSDを連続でパッチ閉鎖、上行大動脈を切断、左右肺動脈を末梢まで剥離して、楔状に作製した8mm ePTFE人工血管パッチで左右肺動脈を形成・拡大した。拡大した大動脈を縫縮して再建した後、14mm ePTFE3弁付グラフトで右室流出路を再建した。体血圧が70-80程度の時、右室圧40で手術を終了した。

M-006 心室中隔欠損・肺動脈閉鎖・主要大動脈肺動脈側副血行路に対する Unifocalization

大阪母子医療センター心臓血管外科

津村 早苗、金谷知潤、谷本和紀、宇多佑介、岡崎早也圭

症例は心室中隔欠損、肺動脈閉鎖、主要大動脈肺動脈側副血行路(VSD/PA/MAPCA)、22q11.2欠失症候群の女児。MAPCAは①右上葉、②右中下葉・左下葉、③左上葉の3本で、②から造影される中心肺動脈を認めた。2歳時の評価では SpO_2 85%(在宅酸素0.5 L/min)、PA index 114であり、③は低形成・造影不良のため①②を統合する方針とした。2歳4か月、10.2 kgでunifocalizationおよび姑息的右室流出路再建術を施行した。気管支背側に位置した①を気管支前面へ転位し、MAPCA余剰壁で末梢肺動脈を形成して中心肺動脈と統合した。さらに中心肺動脈全体を自己心膜パッチで拡大し、10mm3弁付きePTFE導管で右室流出路再建を行った。術後PA indexは195へ増加し、3歳9か月時にVSD閉鎖および18mm導管による心内修復術に到達した。本発表では、MAPCA unifocalizationにおける剥離・転位・統合の実際を手術ビデオで供覧する。